

## ЭНДОПРОТЕЗИРОВАНИЕ

Загородний Сергей Викторович,  
травматолог ортопед, врач высшей категории

Прирост числа больных с патологией тазобедренного сустава признан общемировой тенденцией, обусловленной повышением травматизма, старением и гиподинамией популяции. Увеличивается на Земле и число людей с искусственными тазобедренными суставами, которое уже в конце прошлого столетия превысило миллион. Тотальное эндопротезирование тазобедренного сустава обеспечивает прекращение болей, восстановление подвижности и опороспособности в пораженных сочленениях таких больных.

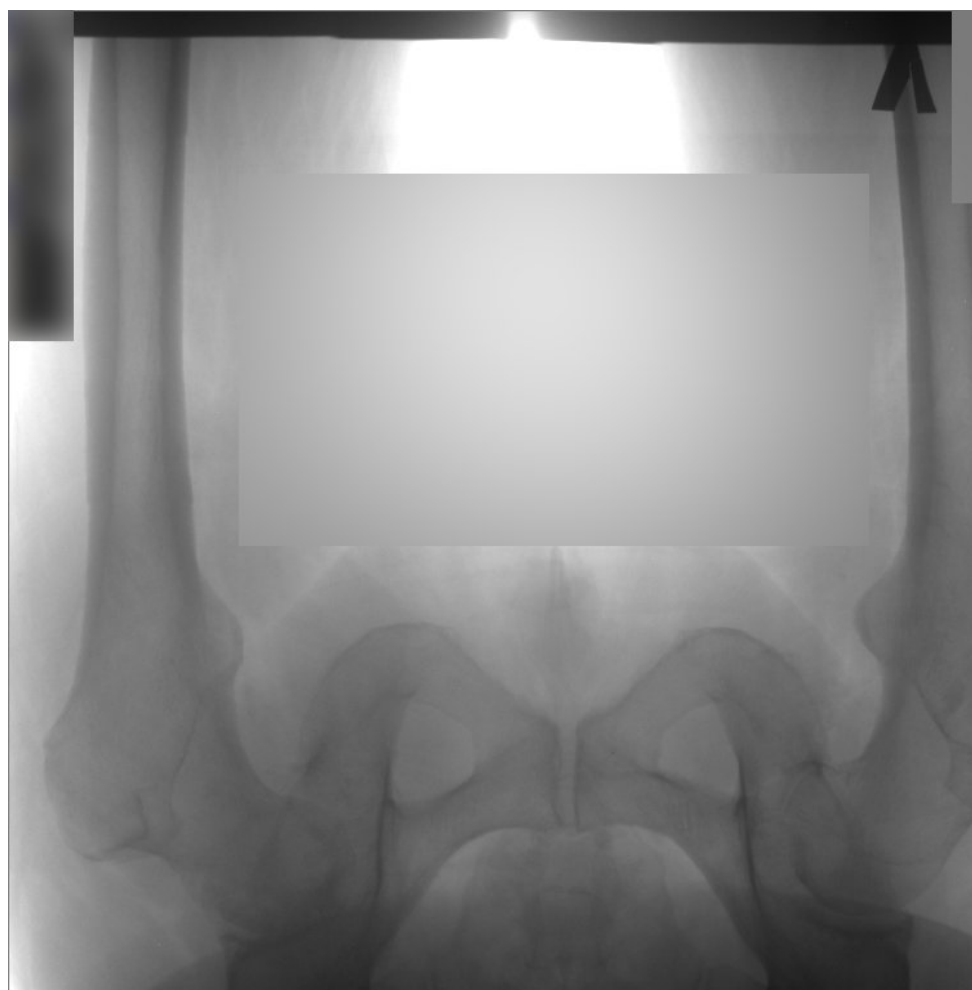


Рис. 1: исследование пациента до операции

Приводим результаты первой операции по замене тазобедренного сустава в Хирургическом центре Анапы. Пациент Б., 67 лет с жалобами на боли в правом тазобедренном суставе, усиливающиеся при физической нагрузке и нарушение функции сустава. Боли беспокоят в течение нескольких лет, последний год существенно усилились. Получал длительное консервативное лечение без существенного эффекта. При осмотре пациента активные и пассивные движения в правом тазобедренном суставе ограничены. Ходит выражено хромя на правую ногу. Правая нижняя конечность короче левой на 10 мм за счет укорочения бедра. МРТ тазобедренных суставов от 02.03.2023 — коксартроз правого тазобедренного сустава 3 стадии (рис. 1). 21.03.2023 операция — тотальное эндопротезирование правого тазобедренного сустава с бесцементной фиксацией (травматолог-ортопед Загородний С.В.). Течение после операции без осложнений. В настоящее время состояние пациента удовлетворительное. Боли в суставе не беспокоят. Ходит без трости. При контрольном рентгенологическом исследовании через 6 месяцев после операции состояние эндопротеза удовлетворительное.

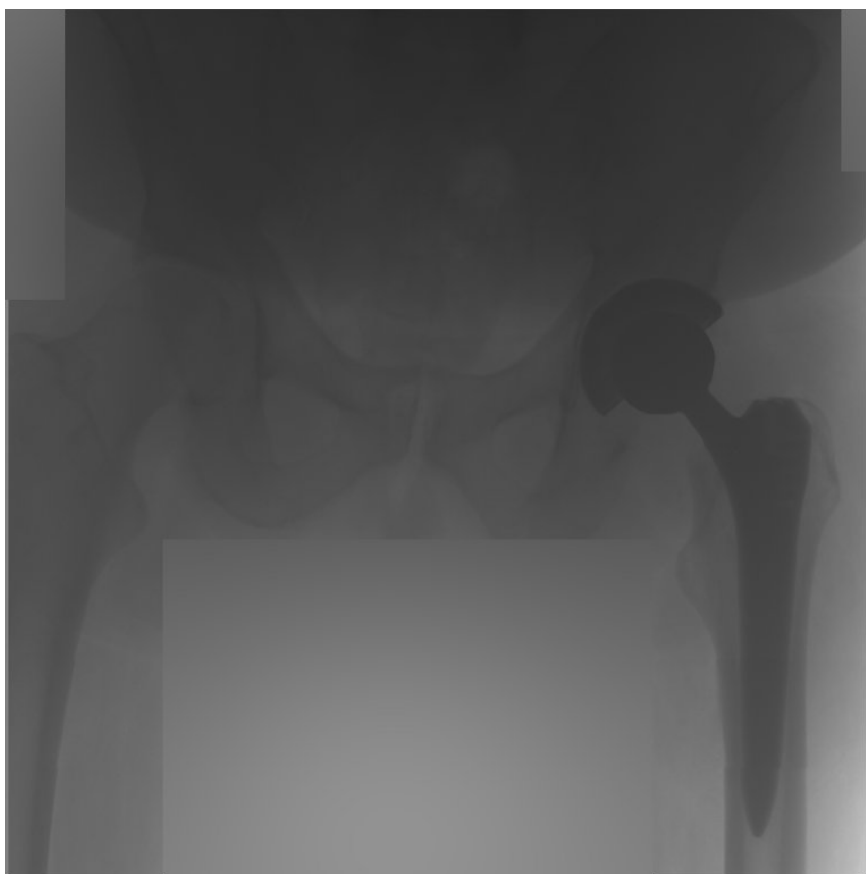


Рис. 2 Исследование пациента после операции.